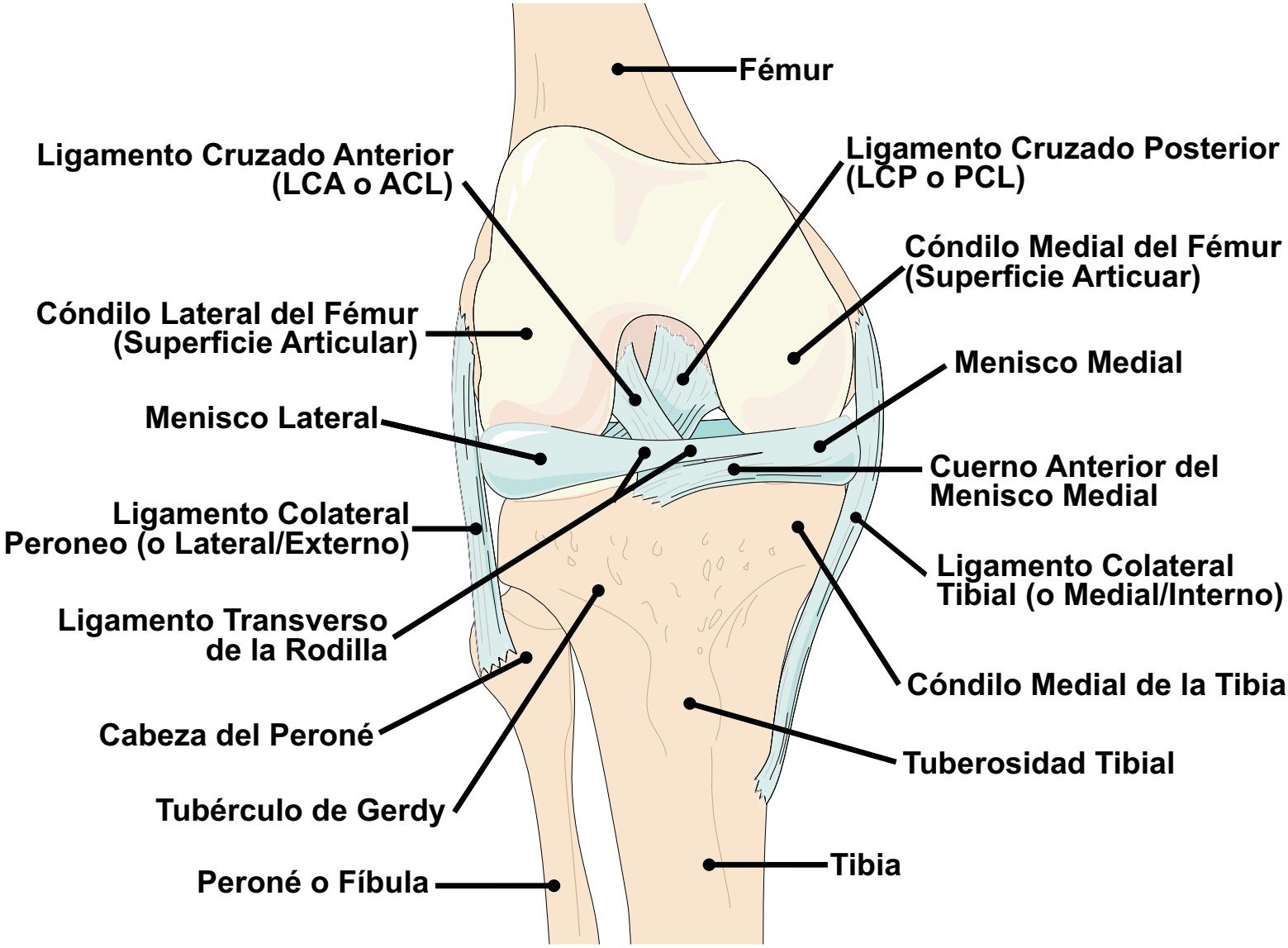
Fémur
Ligamento Cruzado Anterior
(LCA o ACL)
Ligamento Cruzado Posterior
(LCP o PCL)
Cóndilo Medial del Fémur
(Superficie Articuar)
Cóndilo Lateral del Fémur
(Superficie Articular)
Menisco Medial
Menisco Lateral
Cuerno Anterior del
Menisco Medial
Ligamento Colateral
Peroneo (o Lateral/Externo)
Ligamento Colateral
Tibial (o Medial/Interno)
Ligamento Transverso
de la Rodilla
Cóndilo Medial de la Tibia
Cabeza del Peroné
Tuberosidad Tibial
Tubérculo de Gerdy
Tibia
Peroné o Fíbula