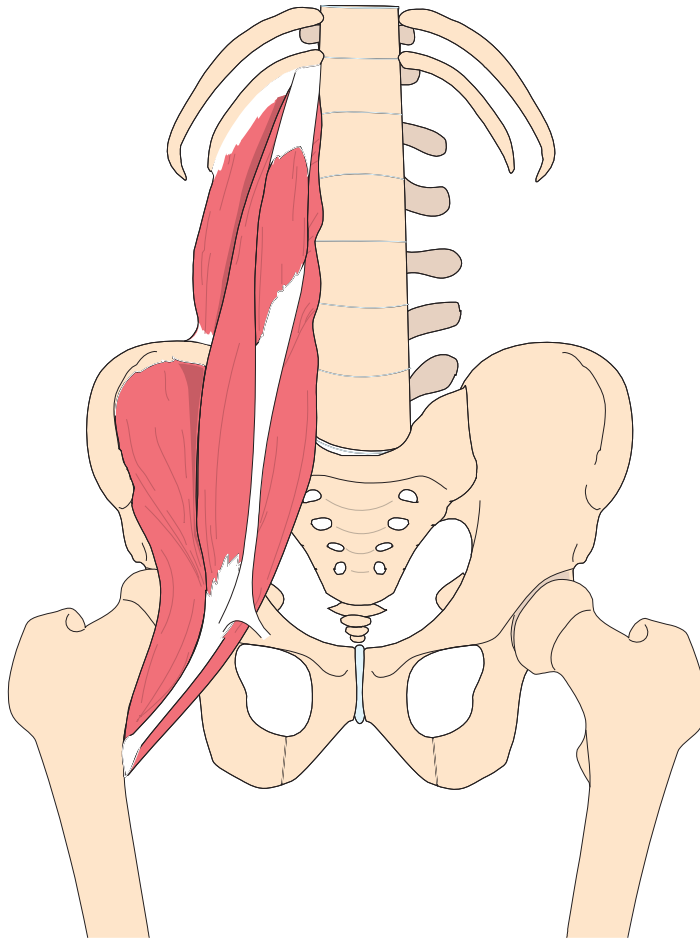
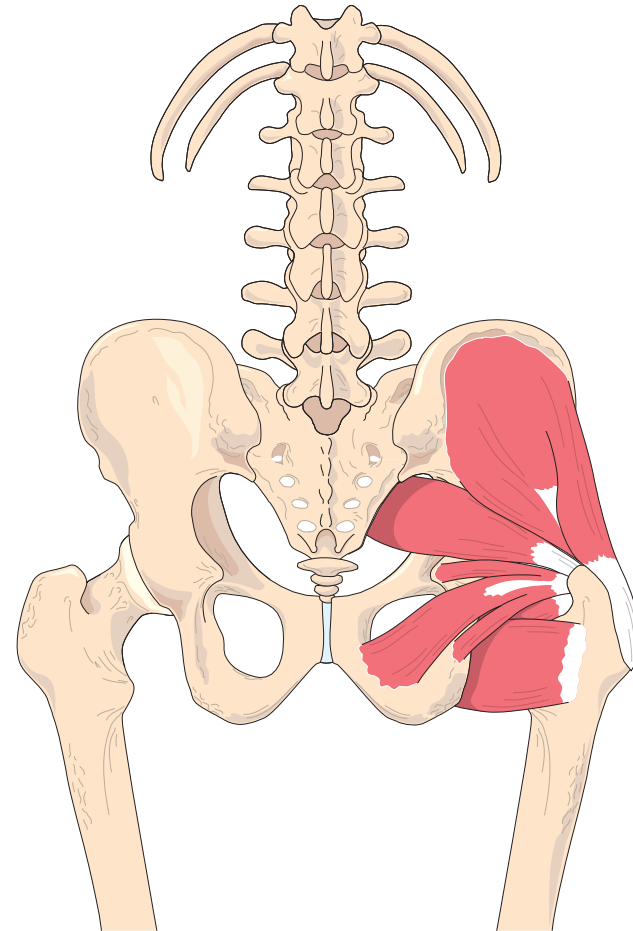




ANATOMÍA DE LOS MÚSCULOS ESQUELÉTICOS PARA LA: REGIÓN DE LA CADERA - PARTE 2



**CADERAS:
Región
Anterior**



**CADERAS:
Región
Posterior**